P R　企画・制作：読売新聞社広告局

病院医療ヘルスケアプロジェクト
ヨミカルテ

くも膜下出血の治療・予防法最前線

新治療法に期待「脳動脈瘤」

くも膜下出血は、脳動脈の一部がこぶのようになって血管壁が弱くなる「脳動脈瘤」が破裂して引き起こされ、半数近くが命をおとし助かっても重い後遺症が残る恐ろしい病気です。新しい治療法も開発されていますが、正しい知識と日常生活で注意をすることが予防に役立ちます。脳動脈瘤と、くも膜下出血の治療法や予防について最前線で治療、研究を続ける3人の医師にお伺いしました。

くも膜下出血を疑ったら直ちに救急車を

――くも膜下出血と原因となる動脈瘤について伺います。

呉　脳卒中は、血管が詰まって脳が壊死に陥る脳梗塞、血管が破れて脳内に血液が流出する脳出血、くも膜下出血に大別されます。中でも、くも膜下出血が最も重篤な疾患であり十分な知識を得ておくことともに、最寄りの専門病院を意識しておくことが重要です。

脳と脊髄は、くも膜という膜に覆われています。脳とくも膜の隙間（くも膜下腔）には成人で約150ミリリットルの脳脊髄液が循環しています。くも膜下腔には太い動脈が走り、脳に酸素と栄養を送っています。くも膜下出血の多くは、この太い動脈に生じた動脈のこぶ（脳動脈瘤）の破裂によって発症します。

急激に多量の出血でくも膜下腔に広がるため「金づちで殴られたような」と表現される激烈な頭痛が急激に始まり嘔気、嘔吐を伴います。まれに出血が少なく、軽度の頭痛しかない場合もあります。重症になると頭痛嘔吐の次に、急速に意識が障害され昏睡状態に陥ったり短時間で心肺停止状態に移行することがあります。半数近くの方が亡くなり、幸い助かっても重い後遺症が残ることが多いのです。年間に人口10万人あたり約20人発症します。

――発症の原因や傾向は？

呉　動脈瘤は、くも膜下腔の動脈の分かれ目の壁の一部に弱い箇所があり、高血圧や動脈硬化、加齢に伴って徐々に膨らんで形成されると考えられています。危険因子として喫煙習慣、高血圧、多量の飲酒、くも膜下出血の家族歴などが挙げられます。他に多発のう胞腎という疾患を有する方にも動脈瘤が発生しやすいと報告されています。

くも膜下出血は働き盛りの方でも発症し、24時間いつでも発症する危険性があります。くも膜下出血を疑ったら直ちに救急車を呼んで専門病院に搬送してもらうことが重要で、たとえ軽症に思えても二度目の破裂で急激に容体が悪化することが多くあります。救急隊が到着するまでの間は横向きに寝かせて吐いたもので喉が詰まらないように注意して安静にします。

開頭クリッピング術と開頭しない血管内治療

――くも膜下出血はどのように治療するのですか。

吉村　一度破裂した動脈瘤は放置すると、何度も破裂を繰り返すことが知られています。再破裂を予防するために、患者さんの容体が許せば早期に手術をします。

開頭クリッピング術には長い歴史があります。頭蓋骨を一部外し、顕微鏡を使い脳の隙間を分けて動脈瘤の根元ネック）にクリップをかけて動脈瘤への血流を遮断します。髪の生え際より頭部側にメスを入れるため治療後も傷は目立ちません。痛みは薬でも十分に抑えることができます。動脈瘤の形状、部位、周囲の血管との関係で、血管内治療よりもクリッピング手術の方が安全性が高い場合もあります。特に動脈瘤から動脈の枝が出ている場合にはクリップの方が有効です。

一方、開頭しないで治療する血管内治療もあります。初期には天然ゴムやシリコン製の小さな風船を動脈瘤に詰めたり、動脈瘤の手前の血管を閉塞したりしていましたが、クリップに比べて安全性が低く極めて特殊な動脈瘤にしか行えませんでした。しかし20年くらい前から、プラチナ製の柔らかいコイルを動脈瘤に充填して治療できるようになりました。血管撮影室で透視を行い足の付け根から動脈内に細いチューブ（カテーテル）を挿入し頭部に留置し、さらに細いマイクロカテーテルを脳深部の動脈瘤にまで誘導してマイクロカテーテルから複数のコイルを動脈瘤に充填して血流を遮断します。

血管の中から脳深部の動脈瘤に到達し脳を触らずに治療できるため、重症のくも膜下出血による脳の腫れがひどく開頭手術が困難な場合でも、血管内治療の難易度は変わりません。高齢者や重症な合併疾患のある方には体の負担が少なく優しい治療です。未破裂動脈瘤の患者さんでは翌日に歩行ができ、術後3日程度で退院可能です。

2002年に欧米から、くも膜下出血の治療における大規模臨床データが報告されました。開頭手術と血管内手術のどちらも可能なくも膜下出血の患者さんをランダムに開頭クリッピングか血管内治療に振り分けて治療し、1年後の状態を比較したところ、血管内手術で治療した患者さんの経過の方が良いと報告されています。この研究では10年後の長期経過も報告され、血管内手術をされた患者さんの群の生存および自立生活の割合が、開頭手術を受けた患者さんよりも高いと報告されました。

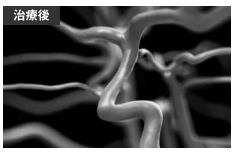

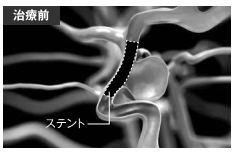

目の細かい金属被覆率の高いステント（フローダイバーター）を動脈瘤のネックを覆うように血管内に留置すると、動脈瘤への血流が低下し、徐々に血栓が生じる。さらにステントにも血管の内膜が張って動脈瘤が消失する。

動脈瘤治療のためのステントを開発

――新しい血管内治療法も開発されています。

風川　動脈瘤の血管内治療に用いるプラチナ製のコイルは、マイクロカテーテルから押し出されると球形を形成するように形状記憶が付いています。

動脈瘤のネックが狭くないとプラチナコイルが動脈瘤から出てしまって脳梗塞が生じる危険性があるため、最近まで適応が限られていました。この問題を解決するために動脈瘤治療のためのステントが開発されたのです。メッシュ状の金属の筒を、ネックを覆うように動脈内に留置してコイルの逸脱を防止できるようになり血管内治療をできる動脈瘤が増加しつつあります。

さらに今日、フローダイバーターという新しい治療器具が使えるようになりました。10ミリ以上の動脈瘤でネックは4ミリ以上と大きい動脈瘤しか使用が許可されず、さらに動脈瘤の部位が限定されていますが、先に述べたステントより網目が小さく動脈瘤のネックを覆う金属量が多くなり、動脈瘤への血流を減少させて血栓形成を促しステントだけで治療を完結するというものです。実際の治療では、マイクロカテーテルを動脈瘤を越えた部位まで誘導して動脈瘤をまたぐようにステントを押し出しながらマイクロカテーテルを引き戻して、血管壁にステントが密着するように広げます。この治療法ではこれまでと違ってマイクロカテーテルやコイルを直接動脈瘤に入れることなく治療できるので、より安全な治療法と言えます。これまでは血管をつないでバイパスを作り動脈瘤への血流を遮断する大掛かりな開頭手術でしか根治できなかった難易度の高い動脈瘤も、血管内治療が可能になりつつあります。

福岡大学筑紫病院
脳神経外科 臨床教授
ごう脳神経外科クリニック 理事長 院長
呉 義憲氏

脳動脈瘤の破裂で発症する「くも膜下出血」

動脈瘤の多くは破れる直前まで無症状

――くも膜下出血を予防する方法はありますか？

吉村　動脈瘤の治療を説明する際、脳外科医は開頭クリッピングと血管内治療の利点、欠点、及び治療の可能性を十分に説明しなければなりません。最終的に治療するかどうかを決定するのは患者本人と家族です。担当医の説明に納得いかない場合は、両方の治療を行っている専門家にセカンドオピニオンを求めるべきです。

未破裂動脈瘤が発見された場合、動脈瘤の大きさ、形、部位、患者の年齢、健康状態、家族歴などから総合的に判断して治療法を決定します。CTとMRIだけでなく専門病院に入院して脳血管撮影による慎重な評価をするべき場合もあります。

動脈瘤が小さく、形が不整でない場合は外科治療を行わずに経過観察する場合があります。その際は喫煙、多量の飲酒を避け、高血圧があれば治療し、半年から1年ごとにMRIなどの画像検査をします。こぶの増大や変形、動眼神経麻痺などの症状が出現した場合は手術を積極的に検討すべきです。血管内治療については十分な経験を積んだ専門医に相談しましょう。

医学の進歩により治療可能な動脈瘤は増加

福岡脳神経外科病院 院長
風川 清氏

開頭クリッピング術と開頭しない血管内治療

――くも膜下出血はどのように治療するのですか。

呉　動脈硬化の原因となる生活習慣病をコントロールすることが重要です。

くも膜下出血の原因となる動脈瘤は、多くの場合は破れる直前まで無症状で経過します。定期的に専門医を受診して検診を受けることが大切で、脳ドックや脳卒中専門の神経内科や脳外科を受診すべきです。特に喫煙者や高血圧の方、家族や親戚にくも膜下出血患者がいる方は積極的に検診を受けましょう。また大出血を生じる前触れとして一過性の頭痛を経験することがあるため、心配な場合は専門医を受診した方がよいでしょう。最近はMRI検査による脳動脈瘤発見の精度が非常に高くなっているので、日頃から頭痛持ちの方や生活習慣病、家族歴などの危険因子を持っている方は定期的に検査を受けることをお勧めします。



容体が許せば早期に手術し、再破裂を予防

兵庫医科大学
脳神経外科学講座 主任教授
脳卒中センター長
吉村 紳一氏

医療法人 光竹会 住宅型有料老人ホーム「グランドG-1」