企画・制作：読売新聞社広告局　P R

～2014年 あすの医療を考える～　紙上座談

脳動脈瘤とくも膜下出血 治療の最前線

脳動脈の一部が膨らんで瘤のようになる「脳動脈瘤」。破裂するとくも膜下出血という死亡率の高い病気を引き起こします。発症すると迅速かつ適切な治療が必要となり、破れる前に治療すれば効果的に予防ができます。最前線で地域医療に取り組む医師3氏に、脳動脈瘤とくも膜下出血についてお聞きしました。

くも膜下出血の最大原因は 脳動脈瘤破裂 警告症状を見逃さず 早く発見・適切な治療を

――脳動脈瘤とくも膜下出血の関係は？

呉　脳の太い血管が破れて、脳を覆うくも膜と脳の間にある隙間に血液が広がるのが「くも膜下出血」です。脳の血管が詰まる「脳梗塞」、細い血管が破れて脳の内側に出血する「脳出血」などに大別される脳卒中のうち、くも膜下出血は7％程度ですが一度生じると非常に予後が悪い病気です。

原因は、脳の底にある大きな血管（主幹動脈）が瘤状に膨らんだ「脳動脈瘤」の破裂によるものが90％以上を占めています。くも膜下出血が起きると、約半数の方が生命にかかわり3日以内に約30％、半年以内に約50％が死亡すると言われています。また、社会復帰ができるのは、ざっと3人に1人の割合です。

――たいへん恐ろしい病気ですね。

泉　助かった場合でも、重い後遺症が残ることがあります。それだけに、いったん出血が起きると、迅速かつ適切な治療が必要となります。一般的に人口10万人当たり約20人の年間発症率で、喫煙習慣、高血圧、多量の飲酒、くも膜下出血の家族歴などが危険因子です。九州大学が福岡県久山町の住民を対象に行っている久山町研究では、70歳以上の高齢者のくも膜下出血発症率は40～50代の約4倍となり、加齢により発生が顕著に増えると発表されています。全体的には男性より女性の方がやや多く、若くても発症します。

――症状はどんな特徴がありますか。

風川　くも膜下出血の典型的な症状は、突然に起こる激しい頭痛や嘔吐です。痛みは「頭に雷が落ちたような」「頭をハンマーで殴られたような」と表現されます。しかし症状は、突然呼吸が停止して突然死に至ったり、また意識障害や麻痺を生じたりする激しいものから、軽度の頭痛のみまでさまざまです。くも膜下出血を発症する数時間、または数日、数週間前に、30～60％で微小出血（警告頭痛）を生じますが、ほとんどが偏頭痛と診断されています。その他の警告症状としては、動脈瘤が眼の神経を圧迫して起こる動眼神経麻痺（眼瞼下垂、複視、視力障害）があります。警告症状を見逃さず、医療機関で動脈瘤を発見し適切な治療を行うことがもっとも大切です。



福岡大学筑紫病院脳神経外科教授・脳神経外科部長

風川 清氏

かぜかわ・きよし　1982年防衛医科大学校卒。国立循環器病センターなどを経て2004年福岡大学筑紫病院脳神経外科部長、08年教授。日本脳神経血管内治療学会指導医、日本脳神経外科学会専門医、日本脳卒中学会認定医。

手術法は主に2種類 従来の開頭クリッピング術 進歩したコイル塞栓術

――治療はどのように行われますか。

呉　一度くも膜下出血を生じると、再出血予防の治療を行わなければ出血を繰り返し、死に至る可能性が高くなります。動脈瘤の再破裂を防ぐことが一番重要で、主な手術法として▽破裂した瘤の根元（頸部）をチタン製のクリップで挟み、流れ込む血液を遮断する「開頭クリッピング術」と、▽脚（動脈から分岐する細い管）を挿入して動脈瘤のある血管まで送り込み、瘤の内部にプラチナ製の細いコイルを詰めて再破裂を防ぐ「コイル塞栓術」（動脈瘤コイリング術）があります。

風川　クリッピング術は、昔から行われている一般的な治療法であり、頭皮を切開し、頭の骨を一部外して動脈瘤に到達します。コイル塞栓術は、最近、急速に進歩してきた血管内治療法です。動脈瘤の根元が広い場合は、コイルが元の血管に落ちてくるために手術ができないことがありましたが、最近では金属の網目状の筒（ステント）を血管内に留置して、その網の目の間からコイルを充填する新しい手技が開発され、コイリング術が可能となりました。

以前は脳の深いところにあるためクリップがかけにくい場合や、患者さんの全身状態が悪いときのみコイリング術が選択されていましたが、現在は積極的に行っている病院が多くあります。福岡大学筑紫病院では、くも膜下出血を生じた動脈瘤の9割近くにコイリング術を選択しています。欧米では半数以上がコイリング術による治療を行っています。

図1　MRA画像

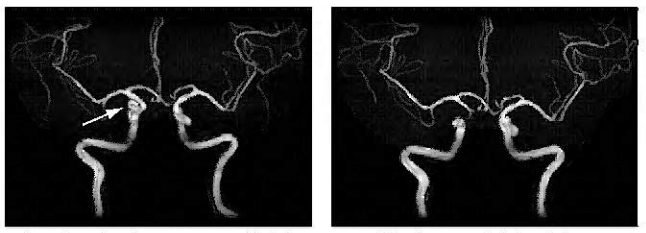

内頸動脈瘤が描出されている（矢印）　コイル塞栓術により動脈瘤が消失している

図2　脳血管撮影

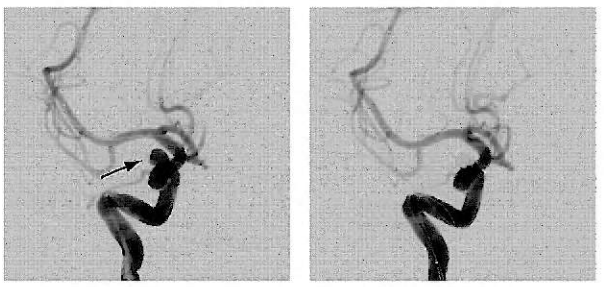

右内頸動脈撮影、内頸動脈瘤が描出されている　コイル塞栓術により動脈瘤が描出されなくなっている

図1、2は同じ症例である
図1のMRAはごうクリニックでの画像　図2の血管撮影は筑紫病院での画像

くも膜下出血後に起きやすい 脳血管攣縮や水頭症 慎重に行われる全身管理と 経過観察

――手術の予後はいかがですか。

泉　どちらの方法でも、手術後2週間は血圧や脳圧などの全身管理を受けながら、慎重な経過観察が必要です。くも膜下出血後4～14日に起きやすいのは、遅発性脳血管攣縮です。これは出血により比較的大きな血管が収縮し、広範囲な脳梗塞を生じます。超音波（経頭蓋ドップラー法）で脳血管の状態を予測し、脳血管撮影で確定診断を行い、治療はさまざまな薬物療法や血管内治療が施行され、さらに開発研究が進められています。

呉　くも膜下出血後に生じるもうひとつの病態として水頭症があります。これは二つのタイプに分けられます。一つは血腫によって脳脊髄液がせき止められ、急激に脳室（脳脊髄液が充満した部屋）が増大して意識障害を生じる閉塞性水頭症と、もう二つは脳脊髄液の吸収が悪くなり徐々に脳室が大きくなり、認知症、歩行障害、尿失禁を呈する非閉塞性水頭症です。

前者は、一時的に脳室の外に脳脊髄液を流す脳室ドレナージ術、後者は半永続的に脳脊髄液を頭から腹腔内に流す脳室腹腔シャント、腰から腹腔内に流す腰椎腹腔シャントという手術が行われます。これら再破裂、脳血管攣縮、水頭症の三つの大きな山を乗り越えて初めて社会復帰につながることから考えても、くも膜下出血を発症すると三分の一の人しか社会復帰できないことがうなずけます。

福岡大学筑紫病院脳神経外科臨床教授・ごう脳神経外科クリニック院長

呉 義憲氏

ごう・よしのり　1989年福岡大学医学部卒。同大学病院脳神経外科、米国テキサス大学MDアンダーソンがんセンター、福岡大学筑紫病院などを経て2004年に開院。日本脳神経外科学会専門医、日本脳卒中学会認定医。

未破裂動脈瘤 破れる前に治療して出血を予防

――脳動脈瘤にはどのようなタイプがありますか。

泉　脳動脈瘤は、血管の分かれ目が風船のように拡大した嚢状動脈瘤、血管が細長く拡大した紡錘状動脈瘤に分けられ、破裂するのはほとんどが前者です。このほか、血管の壁が裂ける解離性動脈瘤があります。以前はくも膜下出血や脳虚血発作での発症が多く、頭痛や頸部痛での発症例はわずかでしたが、最近は高性能なMRI（磁気共鳴画像）が発達したため、頭痛を訴えて発見される例が多くなっています。

動脈解離の頭痛は鎮痛剤で改善せず、偏頭痛と見分けがつきませんが、頭痛の場所が解離の部位を示す傾向にあります。一般的に血圧をしっかりコントロールし、4週間の安静が必要で、症例によっては手術が必要なこともあります。頭痛で発症し、その後くも膜下出血を生じたり、脳梗塞を生じたりすることもあり、注意深く観察し、適切な治療が必要となります。

――未破裂の動脈瘤が見つかったらどうしますか。

呉　画像診断の進歩によって、頭痛やめまいで来院された患者さんに、未破裂の動脈瘤が見つかることが多くなってきました。未破裂動脈瘤の破裂率は、5ミリ未満であれば年間0・5％、5ミリ以上であれば1・1％といわれます。仮に60歳の人が90歳まで生きるとして、5ミリ以上では単純に計算して3分の1以上の人が破裂することになります。

風川　破裂を防ぐ手段として、効果的なのは外科的治療です。5ミリ以上のときは、積極的に手術を勧めます。5ミリ未満のときも形状、部位によっては勧めることがあります。手術は症例によって血管内手術（コイリング術）や、開頭クリッピング術を選択し、いずれも良好な結果を得ています。

動脈瘤が破裂する前に適切な治療を行うことが唯一、くも膜下出血を予防する方法です。専門の医療機関では、症例ごとに適切な方法を選択しアドバイスします。脳動脈瘤は、できやすい体質（遺伝素因）が知られていますので、血縁関係にくも膜下出血を起こした人がいたり、高血圧などの危険因子を抱えていたりする方は、自分の動脈瘤の有無を知って適切な治療を受けてください。

大橋 ごう脳神経外科・神経内科クリニック院長

泉 浩太郎氏

いずみ・こうたろう　1989年福岡大学医学部卒。鹿児島大学附属病院、鹿児島市立病院などを経て2011年6月に開院。日本神経学会神経内科専門医・指導医、日本内科学会認定医。

医療法人 光竹会 住宅型有料老人ホーム「グランドG－1」